

LES URGENCES CHIRURGICALES



PATHOLOGIES GYNECOLOGIQUES ET GENITALES DE L'ENFANT ET DE
L'ADOLESCENTE EN URGENCE

Pr Eric DOBREMEZ
Service de Chirurgie Pédiatrique
CHU de Bordeaux

INTRODUCTION



- ❧ Pathologies rares

- ❧ Essentiellement liées à des malformations congénitales

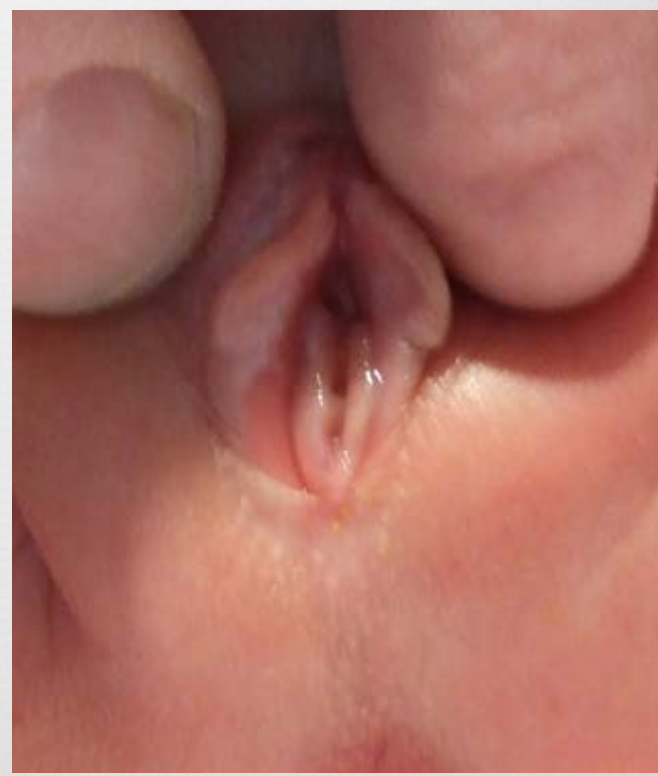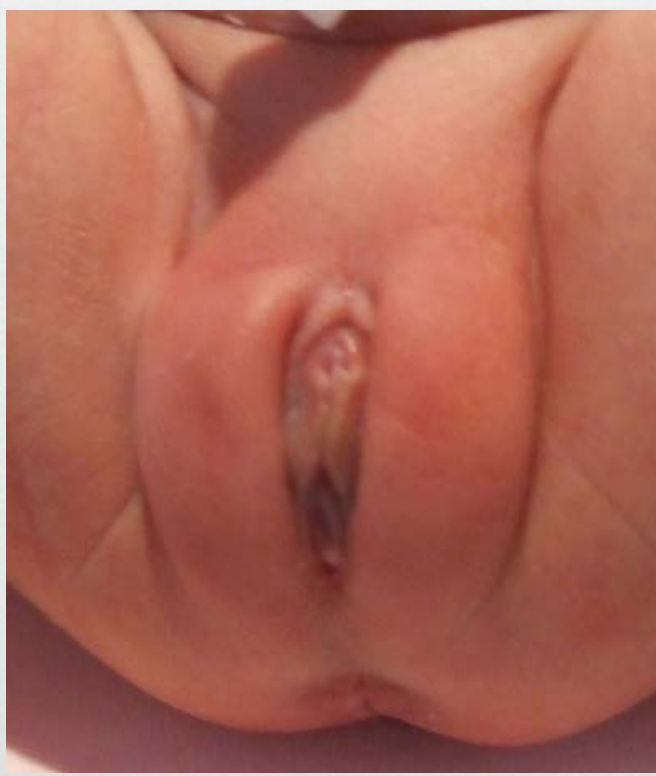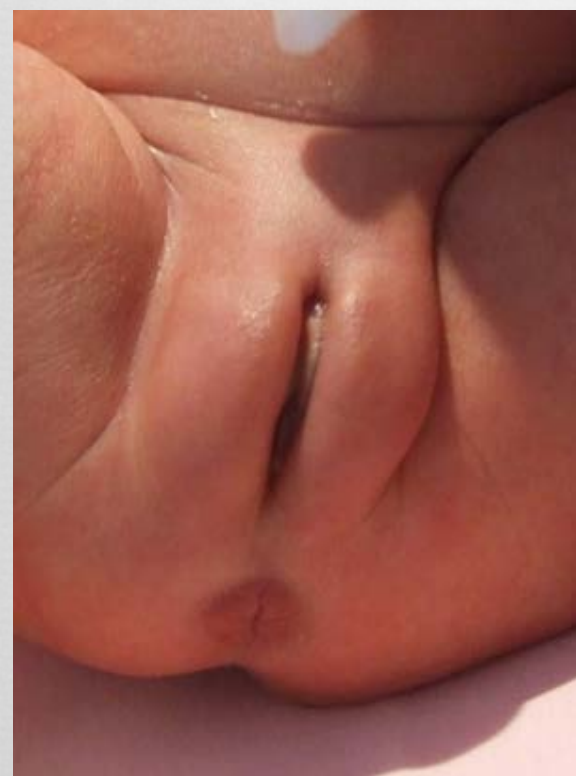- ❧ Deux pics de fréquence pour la présentation clinique
 - ❧ à la période néo-natale
 - ❧ à la puberté

Plan



- ❧ Examen normal
- ❧ Rétention de sécrétions
- ❧ Trouble de différenciation sexuelle
- ❧ Prolapsus urétral
- ❧ Corps étranger intra-vaginal
- ❧ Traumatisme et mutilations
- ❧ Hernie de l'ovaire et hernie inguinale
- ❧ Autres lésions

Examen normal



Rétention de sécrétions



- ❧ En cas d'obstacle à l'écoulement des sécrétions génitales
 - ❧ Muqueuses avant l'âge de la puberté
 - ❧ Sang des menstruations ensuite

- ❧ Les signes cliniques sont liés à l'accumulation des sécrétions en amont de l'obstacle

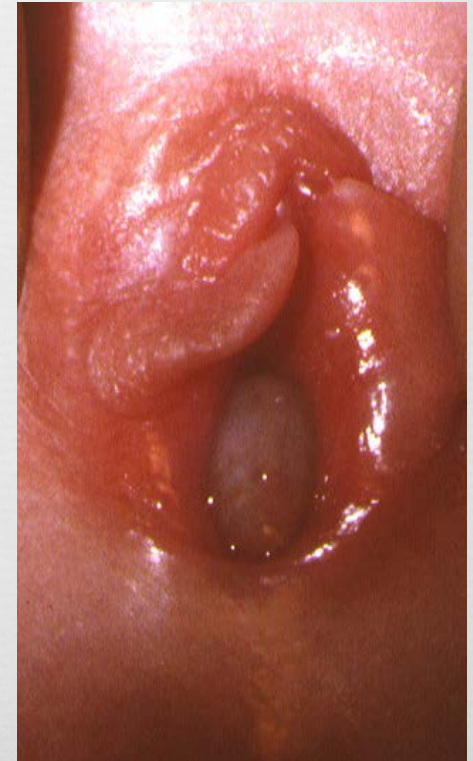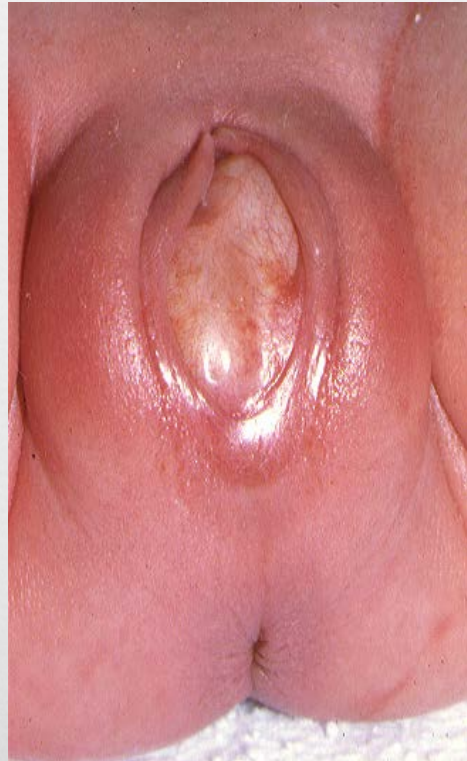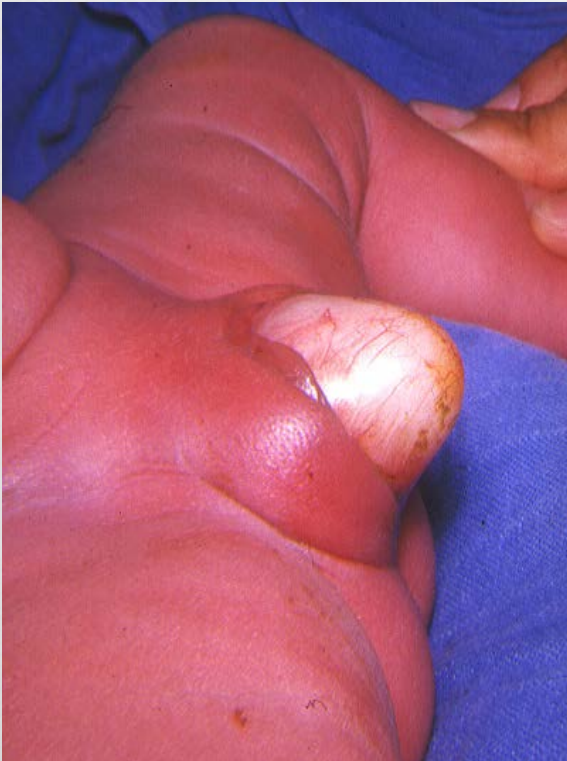- ❧ Ces obstacles sont des malformations congénitales
 - ❧ Douleurs
 - ❧ Tuméfaction au niveau de la vulve lorsque l'obstacle est bas situé

- ❧ Echographie abdomino-pelvienne

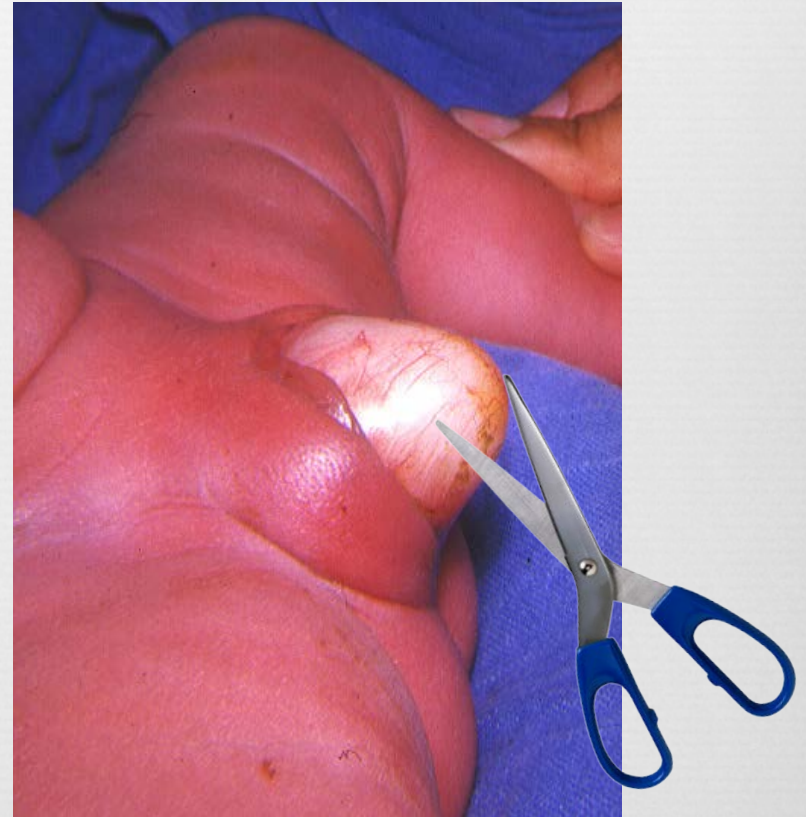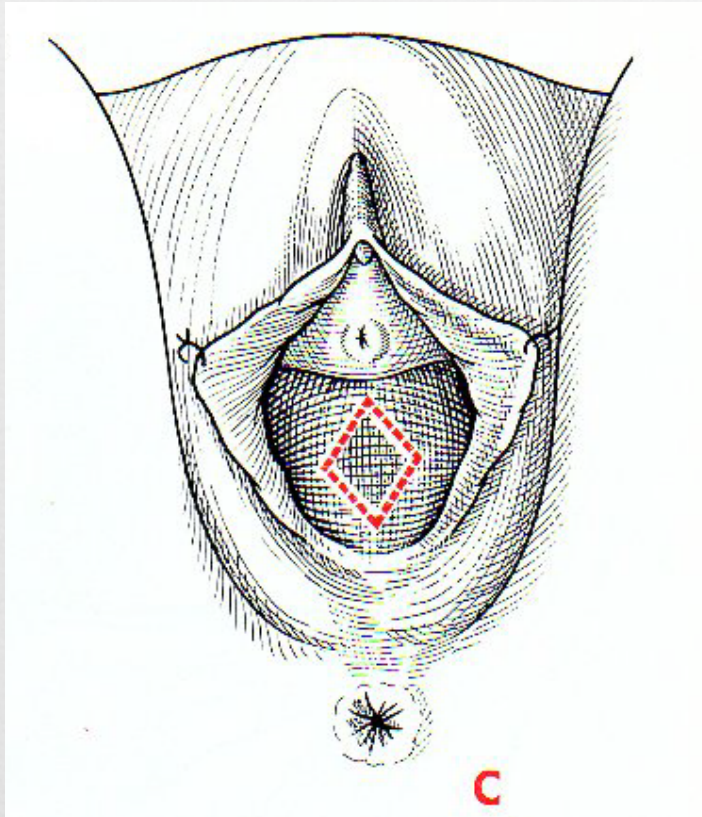
Imperforation de l'hymen



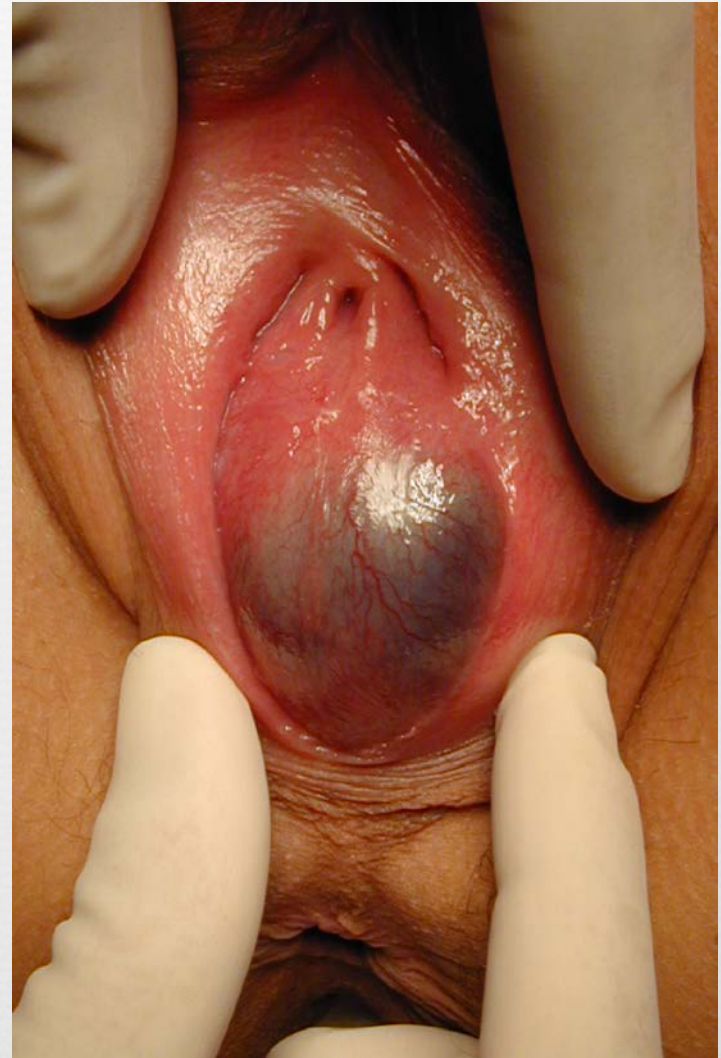- ❧ Muco-colpos avant la puberté
- ❧ Souvent observé avant l'apparition de signes cliniques



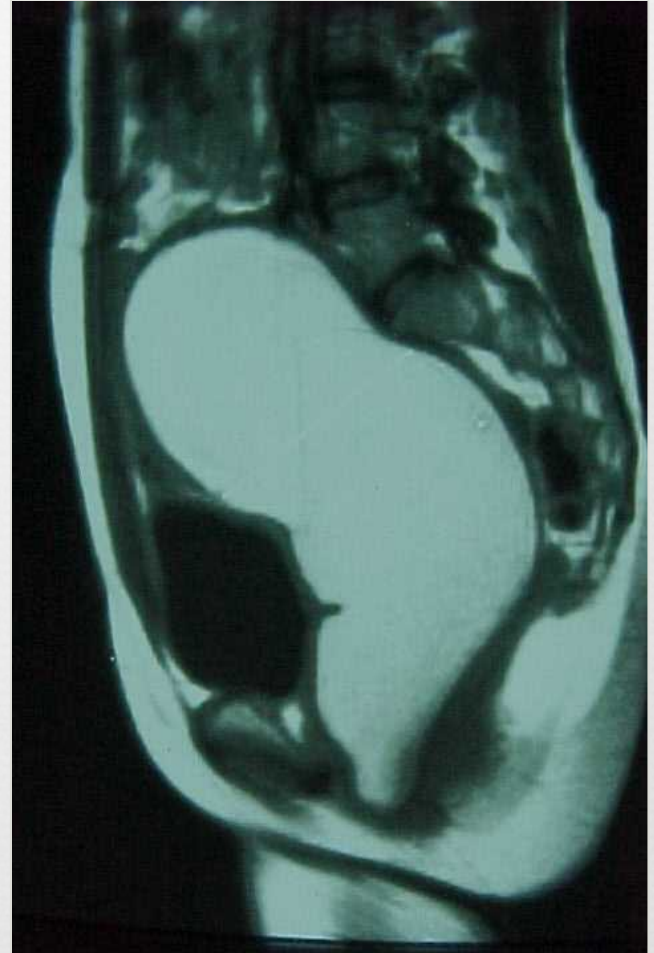- ⌘ Cette imperforation doit être traité par résection d'une partie centrale de l'hymen
- ⌘ Une simple ponction présente des risques de récurrence



- ⌘ Après la puberté, elle est responsable d'un hémocolpos
- ⌘ syndrome douloureux abdominal cyclique croissant
- ⌘ aménorrhée primaire (parfois difficile à déterminer)




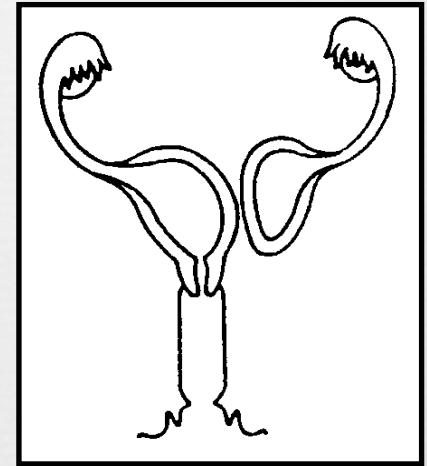
- ⌘ Non reconnu et non traité,
l'aggravation se fait vers :
- ⌘ une hématométrie
- ⌘ un hématosalpinx bilatéral



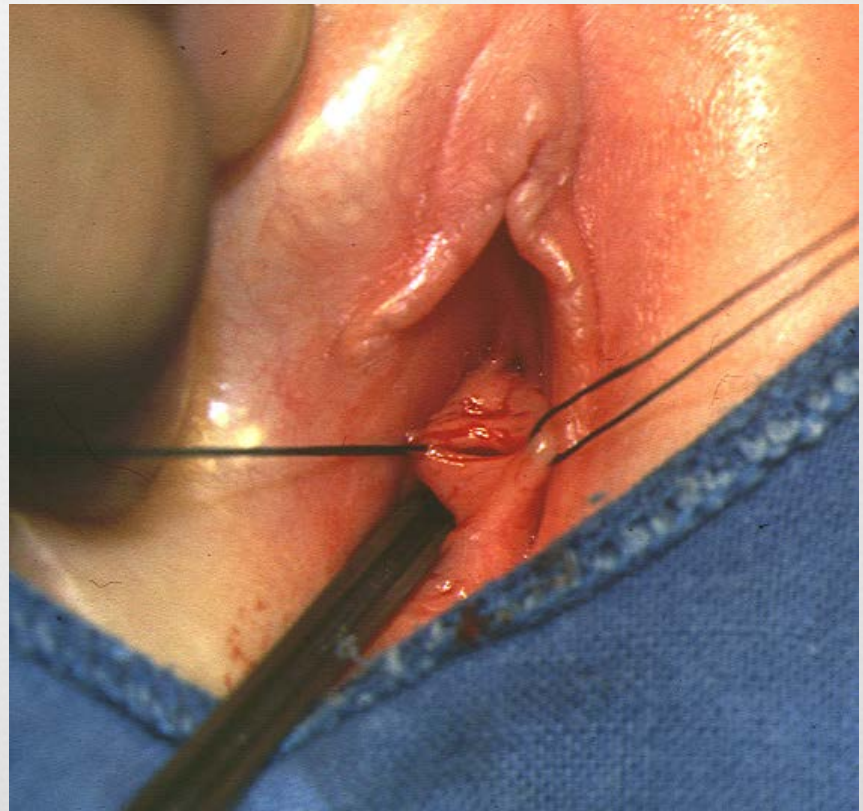
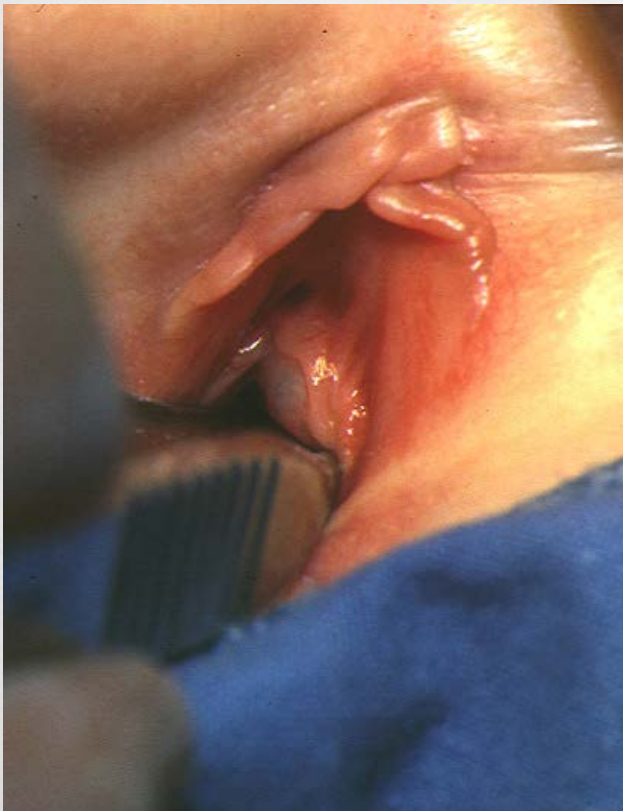Duplication non communicante, vaginale ou utérine



- ❧ Ces malformations sont conséquences d'un défaut de fusion des corps de Mueller
- ❧ L'hémi-vagin ou l'hémi-utérus borgne se remplit de sang à la puberté
- ❧ Le diagnostic est là aussi parfois trompeur car l'adolescente présente une émission de règles cycliques et présente des douleurs croissantes.



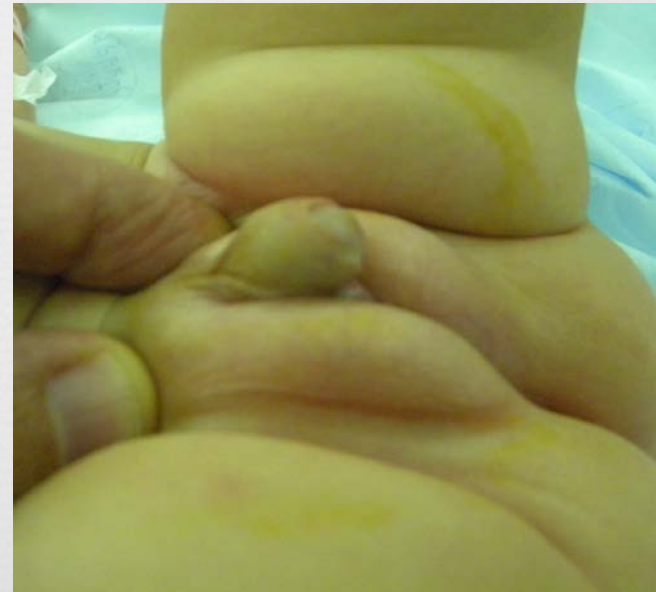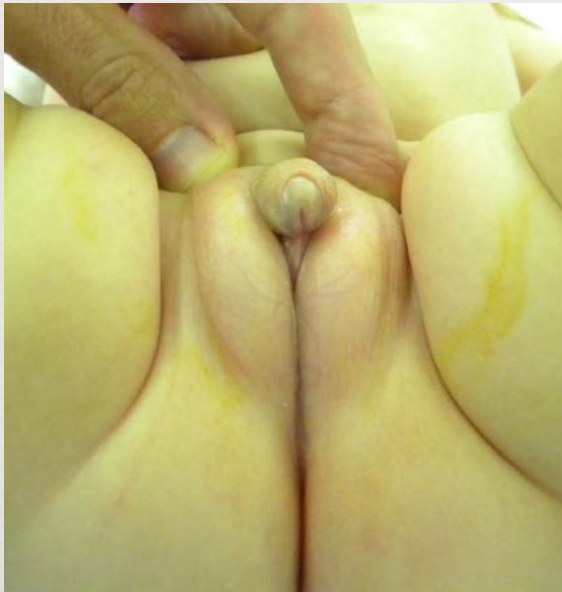- ⌘ Le traitement de ces hémato-colpos ou hématométries partielles consiste à les ouvrir par voie périnéale
- ⌘ Il existe un risque de récurrence de ces rétentions
- ⌘ La voie génitale en cause est assez souvent non fonctionnelle



Trouble de différenciation sexuelle



- ☞ La visualisation d'une ambiguïté des organes génitaux externes, c'est à dire dans le cas qui nous intéresse, un aspect de fille virilisé relève de l'urgence à la naissance



❧ Urgence endocrinienne

- ❧ Chez une fille virilisée, il faut évoquer la possibilité d'un bloc enzymatique avec insuffisance surrénalienne aigue néonatale

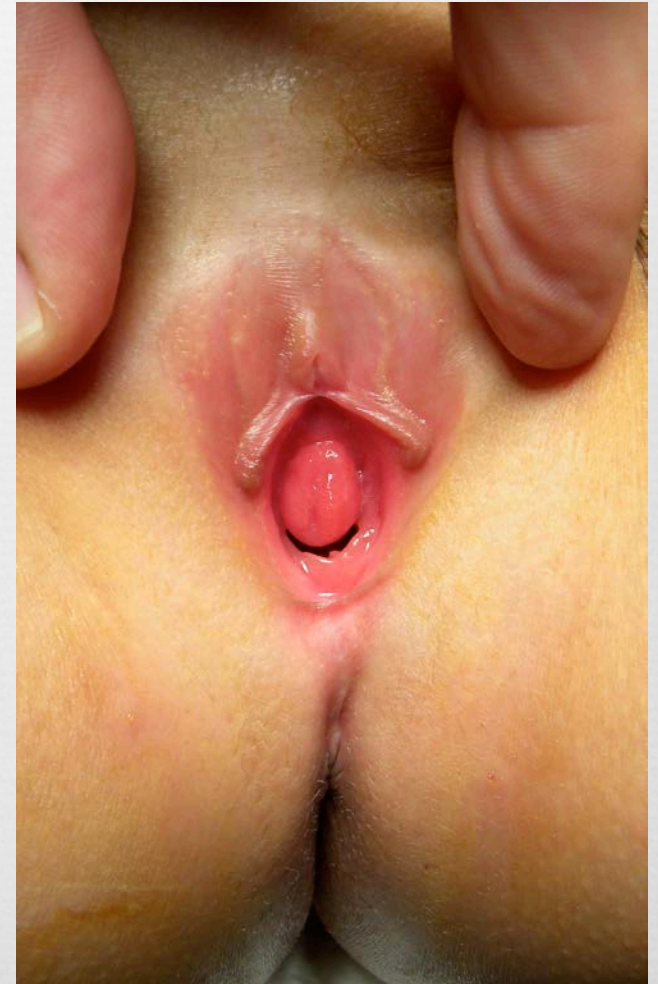
❧ Problématique administrative

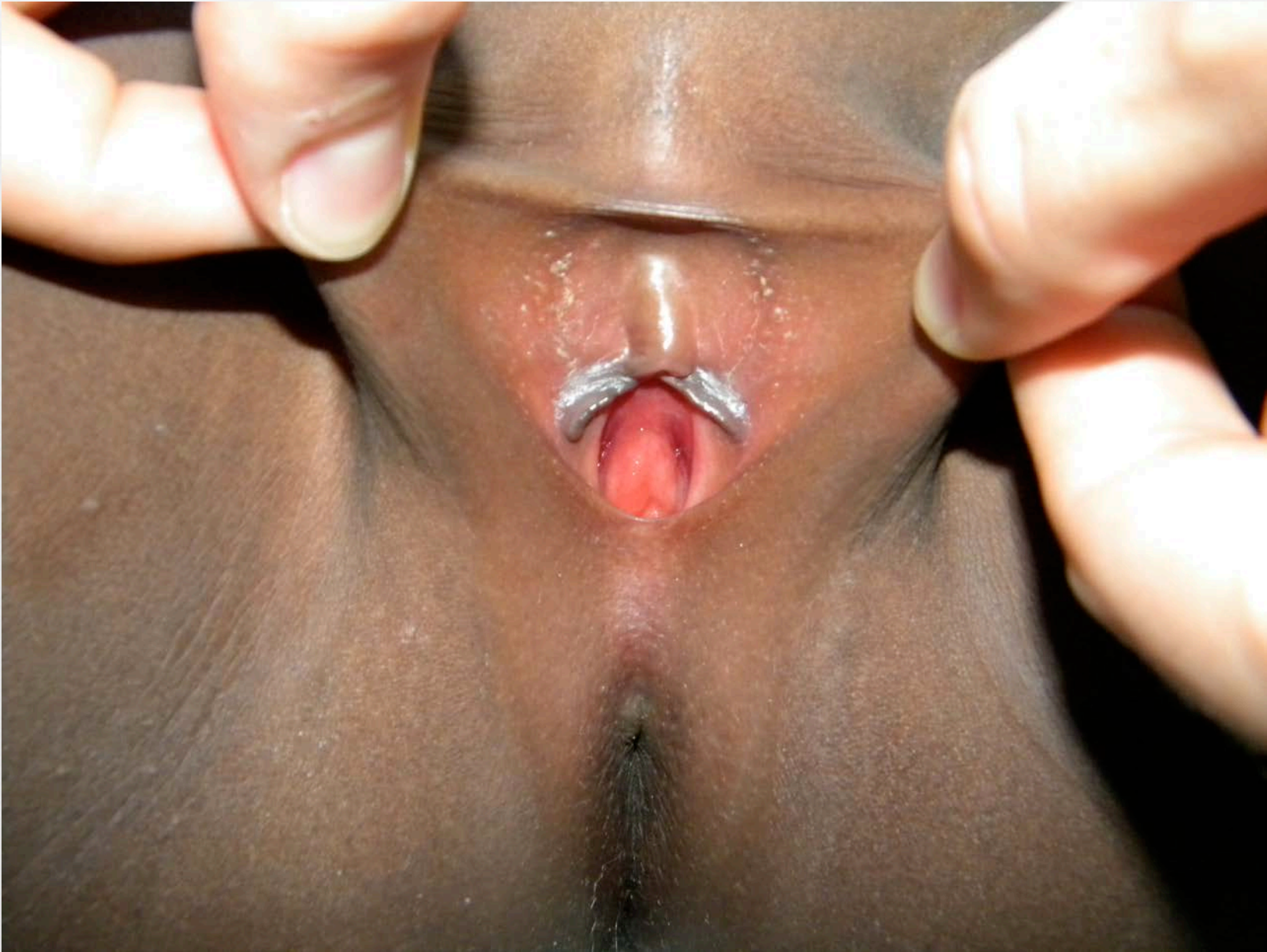- ❧ Retarder la déclaration de sexe
- ❧ Avant le bilan endocrinien et génétique, il faut suspendre cette déclaration
- ❧ Elle ne sera faite qu'aux vues des résultats du bilan, après choix du sexe d'orientation

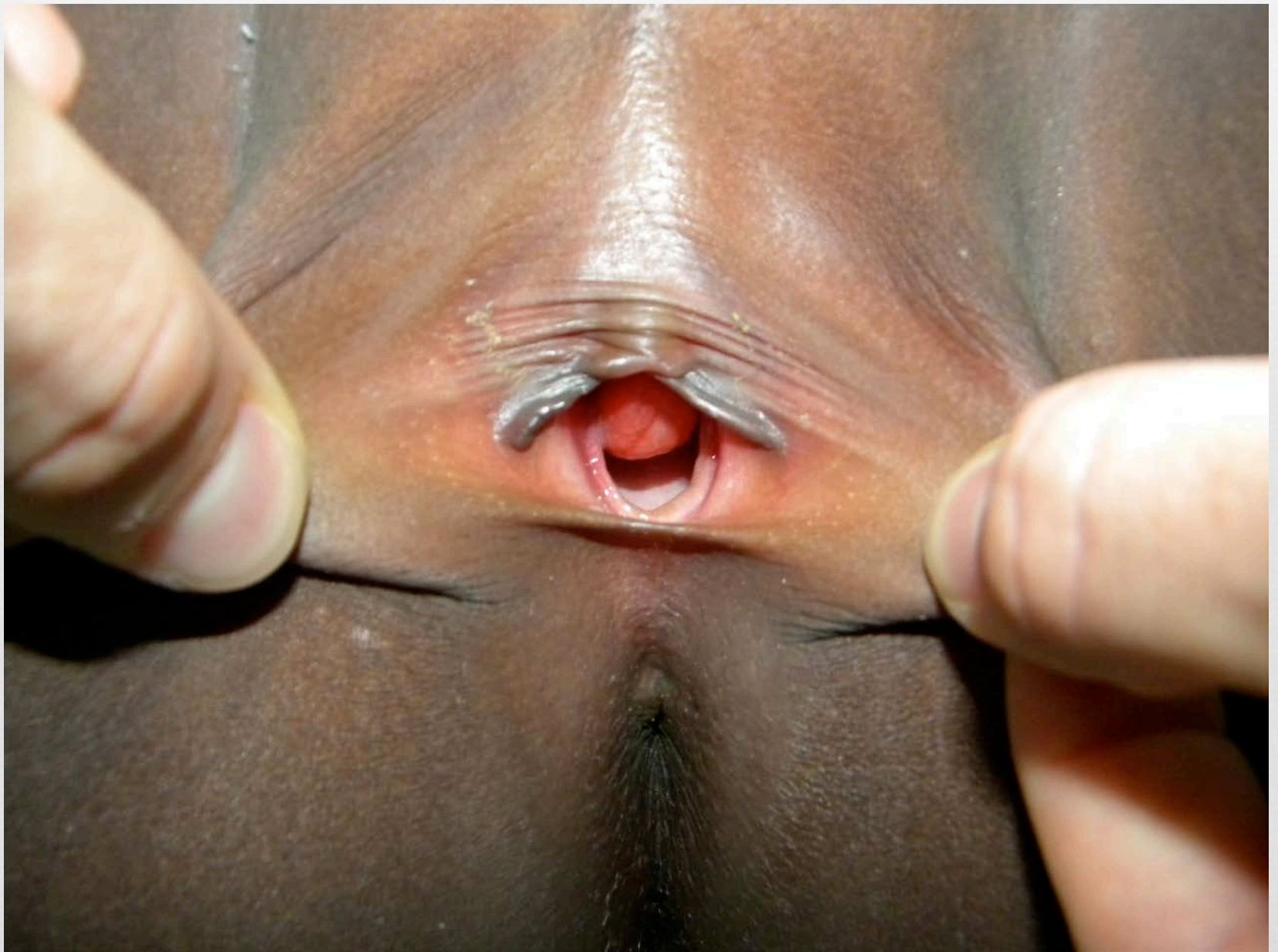Prolapsus urétral

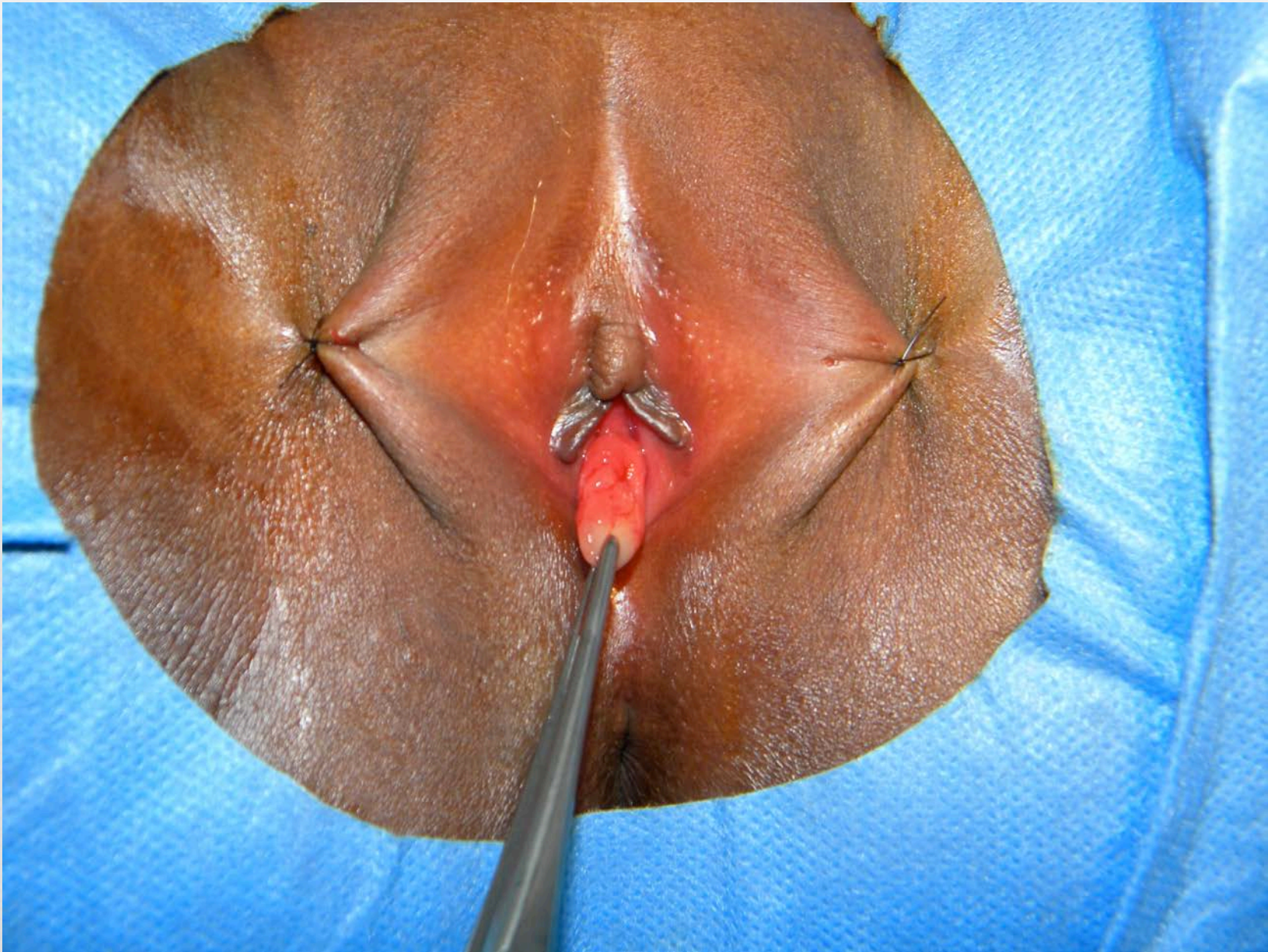

- ✧ C'est une pathologie souvent méconnue
- ✧ Apparaît chez la fille en âge d'avoir acquis la propreté
- ✧ Le plus souvent dans la population noire





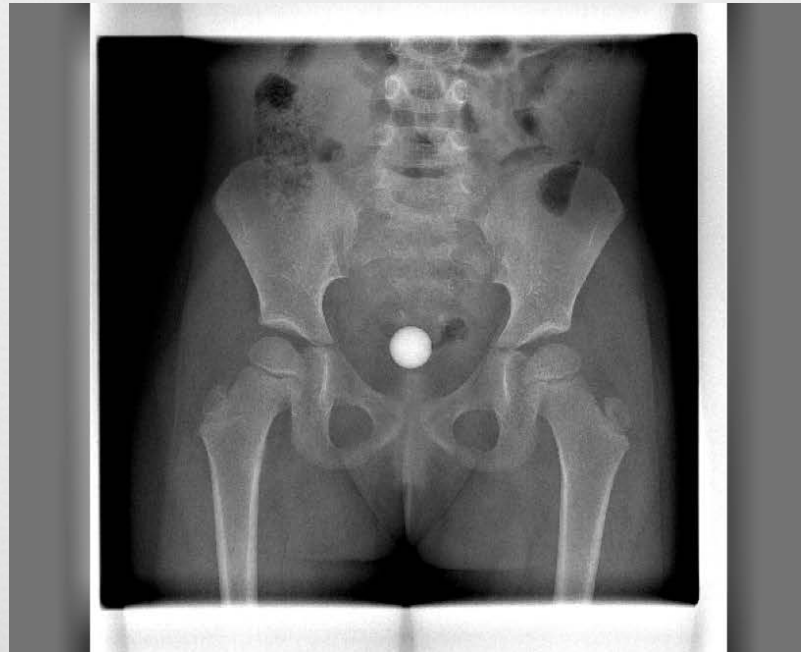



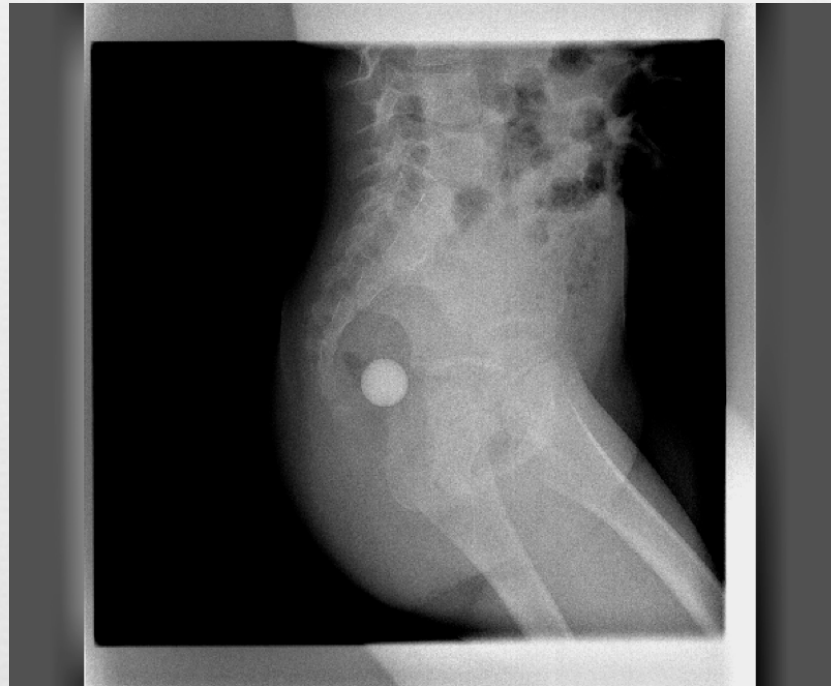Corps étranger intra-vaginal



- œ Surtout observés dans la petite enfance
- œ Écoulement chronique, plus ou moins surinfecté



- ⌘ Exploration endoscopique en cas de suspicion
- ⌘ Risque de migration intra-péritonéale



Traumatisme périnéal



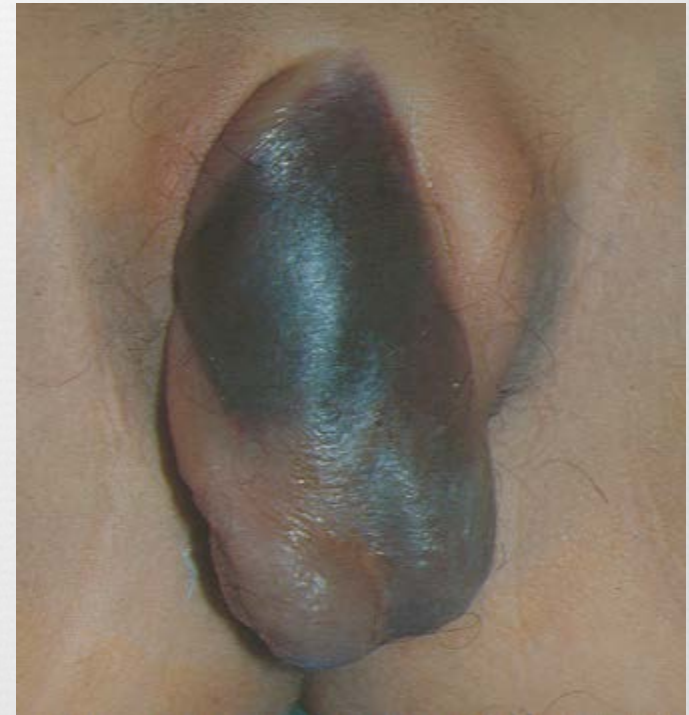- œ L'examen aux urgences doit se limiter à l'inspection et à la recherche d'un globe vésical, sans examen gynécologique

- œ **Toutes les plaies doivent être explorées et traitées sous anesthésie générale**
 - œ l'exploration est traumatisante pour l'enfant
 - œ l'anesthésie locale n'est pas adaptée à la région

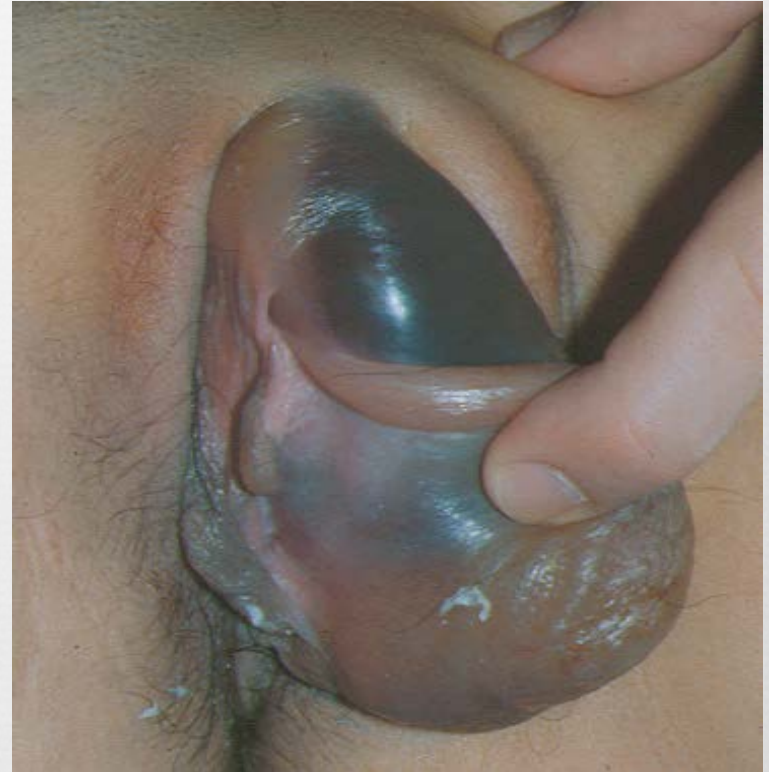Contusion vulvaire



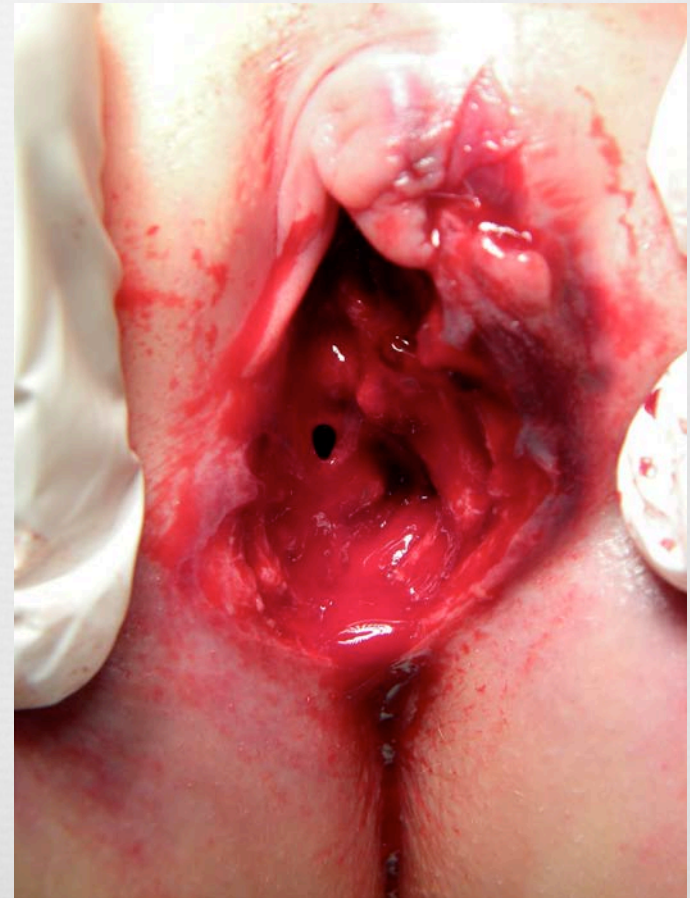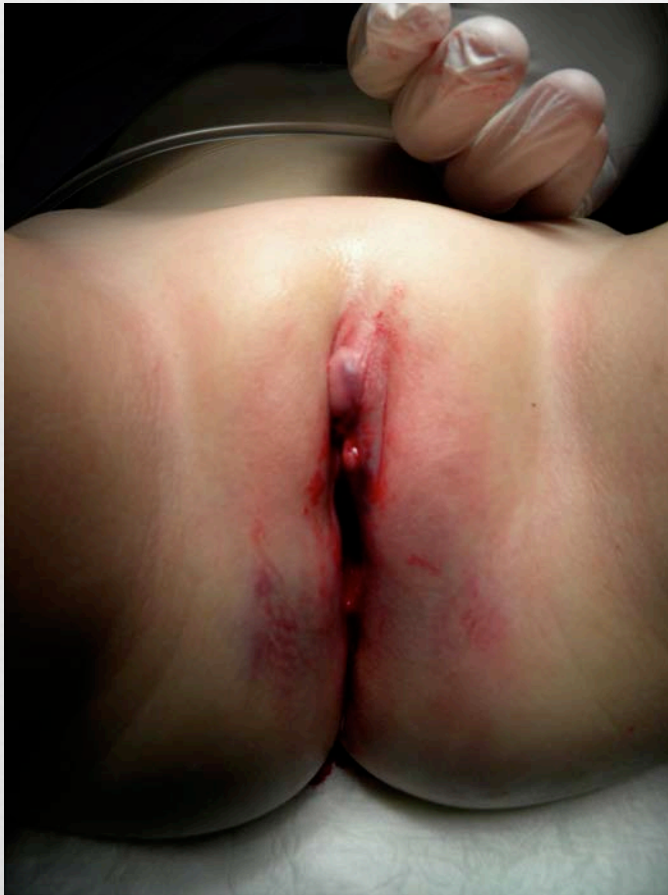- ❧ Par chute à califourchon
- ❧ Il s'en suit un hématome de la grande ou de la petite lèvre qui se retrouve écrasée contre la branche descendante du pubis
- ❧ Ces hématomes sont volontiers volumineux à cause de la richesse des plexus veineux à cet endroit



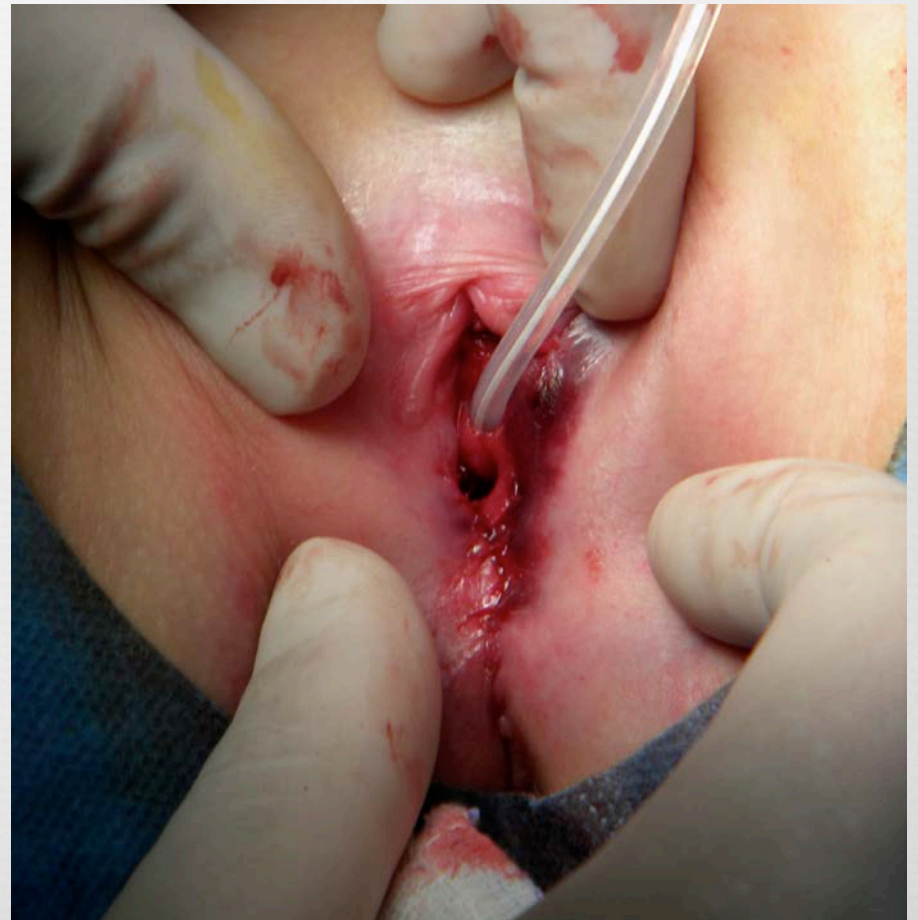
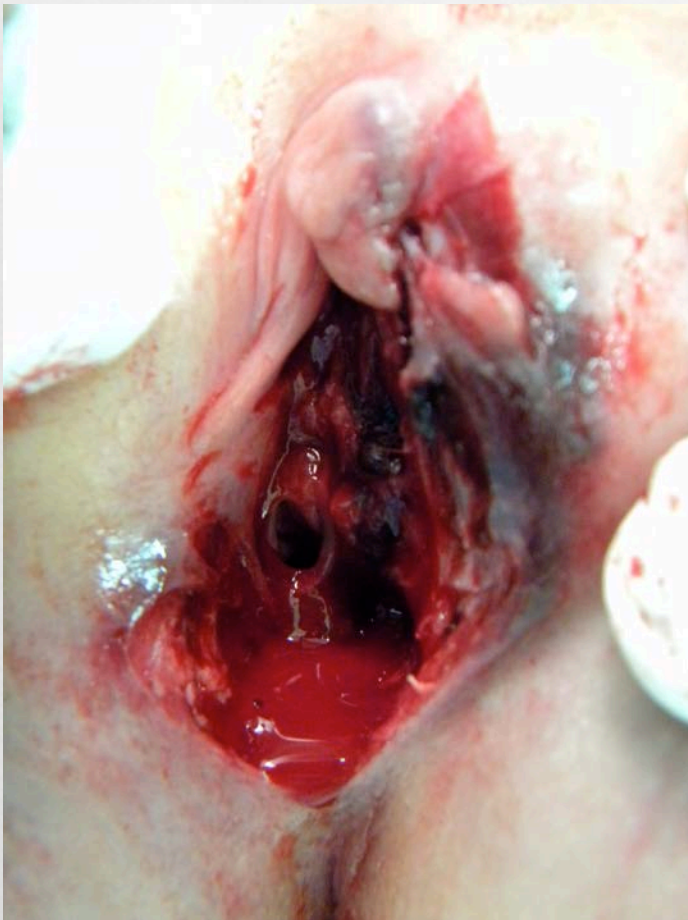
- ⌘ Une indication d'évacuation chirurgicale est posée lorsque la peau en regard semble menacée
- ⌘ Cela permet aussi de se mettre à l'abri d'une infection ou d'une évolution vers la fibrose secondaire
- ⌘ L'évacuation est réalisée en urgence différée pour éviter un saignement trop important.



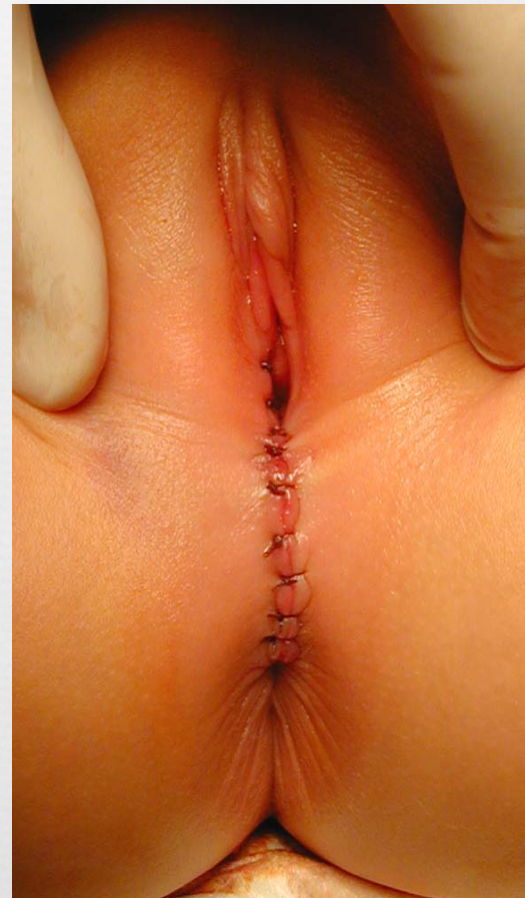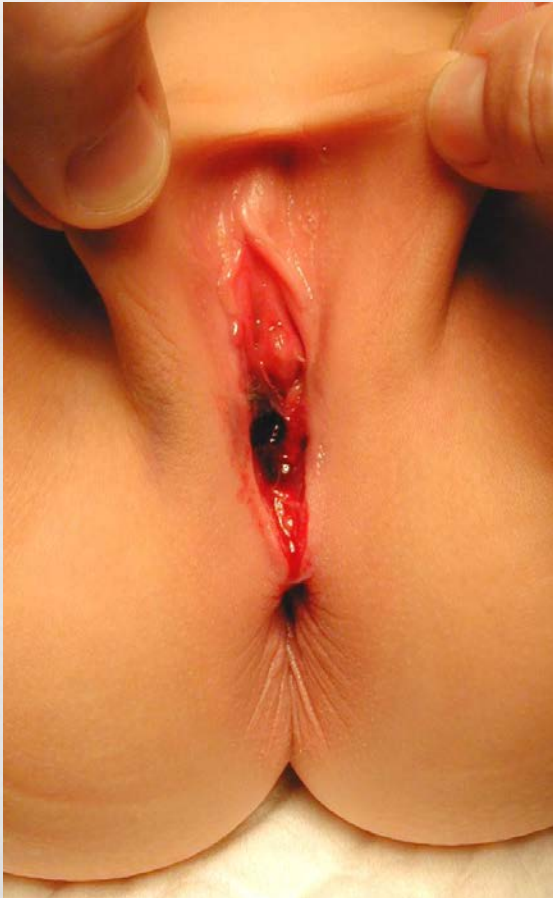- ✎ Les plaies vulvaires sont souvent la conséquence de lésions de frottement important
- ✎ On observe souvent des désinsertions des petites lèvres ainsi que du capuchon du clitoris qui sont déchirées depuis leur partie postérieure.



- ☞ Une réinsertion chirurgicale est nécessaire, sous couvert d'une sonde vésicale à demeure
- ☞ Etant donné l'âge de l'enfant et la bonne qualité des tissus, le résultat est très souvent bon au niveau fonctionnel



- ∞ Parfois c'est une déchirure de la région ano-vulvaire qui apparaît lors d'un choc
- ∞ Cette zone doit être reconstruite chirurgicalement



Plaie pénétrante



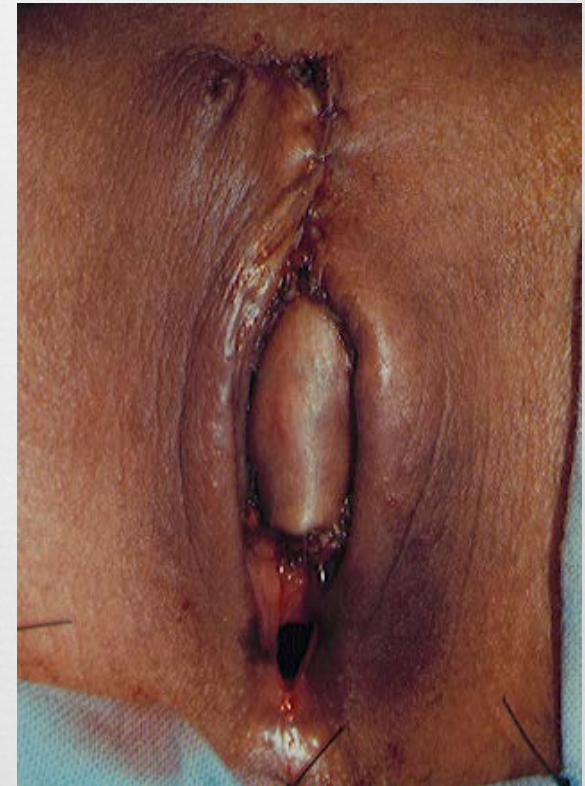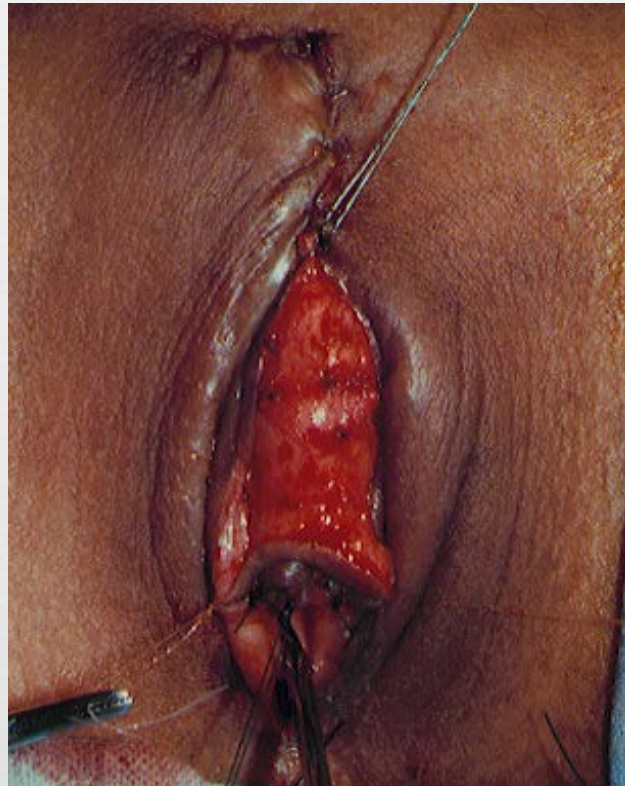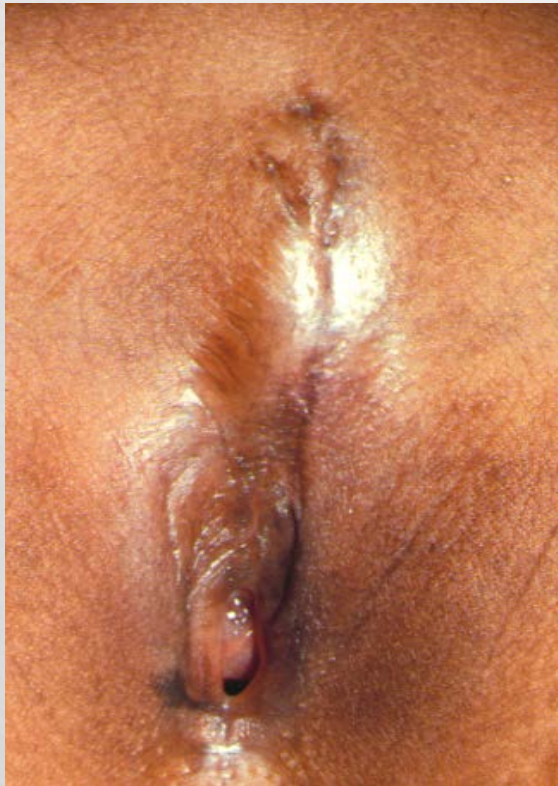- ✎ Elles sont la conséquence d'un traumatisme par un objet contondant, la plupart du temps la chute sur un jouet.
- ✎ Ces plaies peuvent paraître minimales à l'examen externe mais elles doivent systématiquement être explorées, même en cas d'arrêt du saignement.
- ✎ Classiquement, une plaie du sommet du vagin doit être explorée par laparoscopie complémentaire pour ne pas passer à côté d'une classique mais rare lésion péritonéale.

Mutilation



- ❧ Les mutilations génitales féminines sont des pratiques qui consistent à ôter par des moyens chirurgicaux rudimentaires tout ou partie des organes génitaux externes.
- ❧ L'excision : ablation du clitoris ou seulement du capuchon clitoridien
- ❧ L'infibulation : excision des grandes lèvres et suture

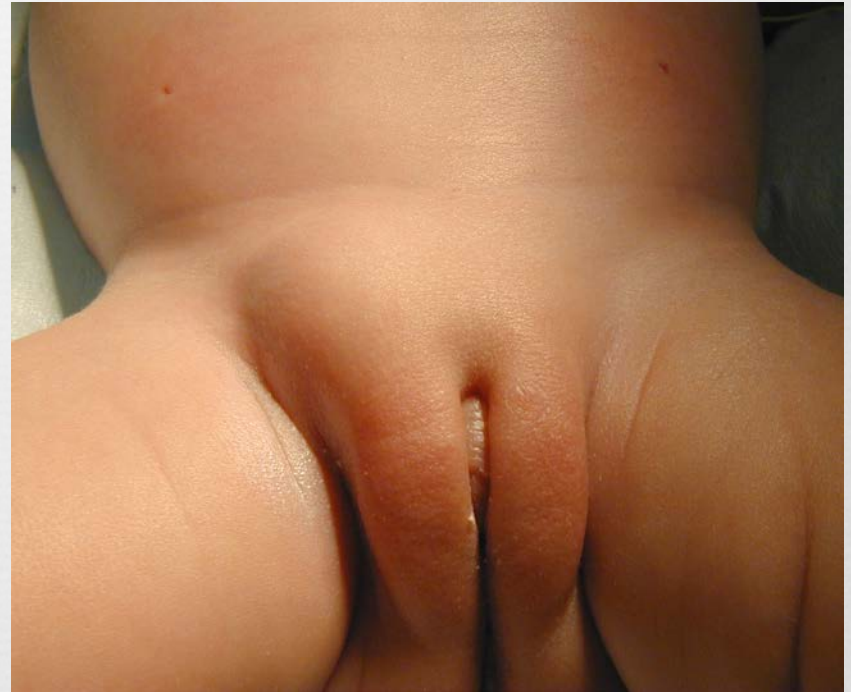☞ La visualisation d'organes génitaux modifiés chirurgicalement chez une fille doit faire hospitaliser et signaler le cas



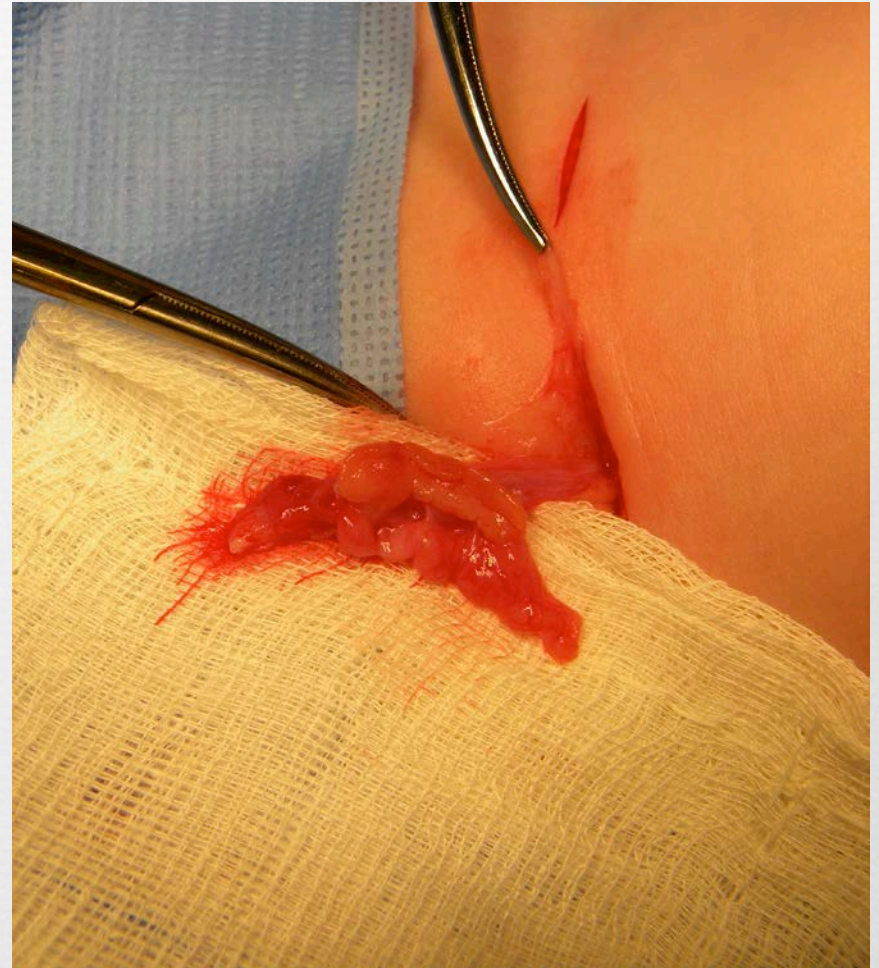
Hernie de l'ovaire



- ❧ Il s'agit du passage de l'annexe (ovaire et trompe) dans le canal de Nüeck relie le péritoine à la racine de la grande lèvre.
- ❧ On retrouve une petite masse dure, de la taille d'une amande, au niveau de la partie haute de la grande lèvre.
- ❧ Cette pathologie apparaît dans les premières semaines de vie.



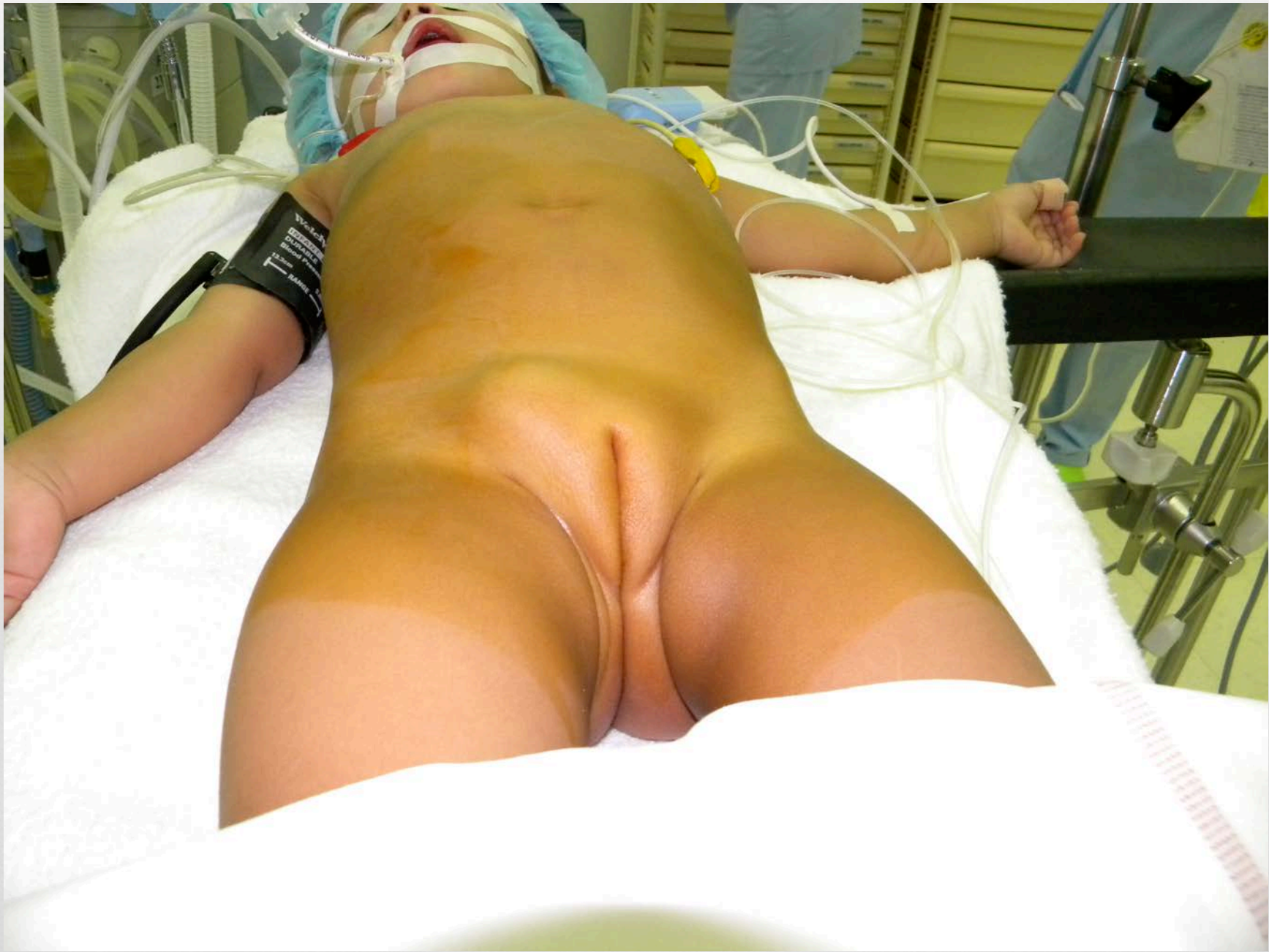- ⌘ Le risque de la hernie de l'ovaire est la torsion de l'annexe.
- ⌘ On propose une cure chirurgicale en urgence relative avec un traitement habituellement bilatéral.
- ⌘ En cas de douleur ou de rougeur locale lors de l'examen, une intervention en urgence s'impose.

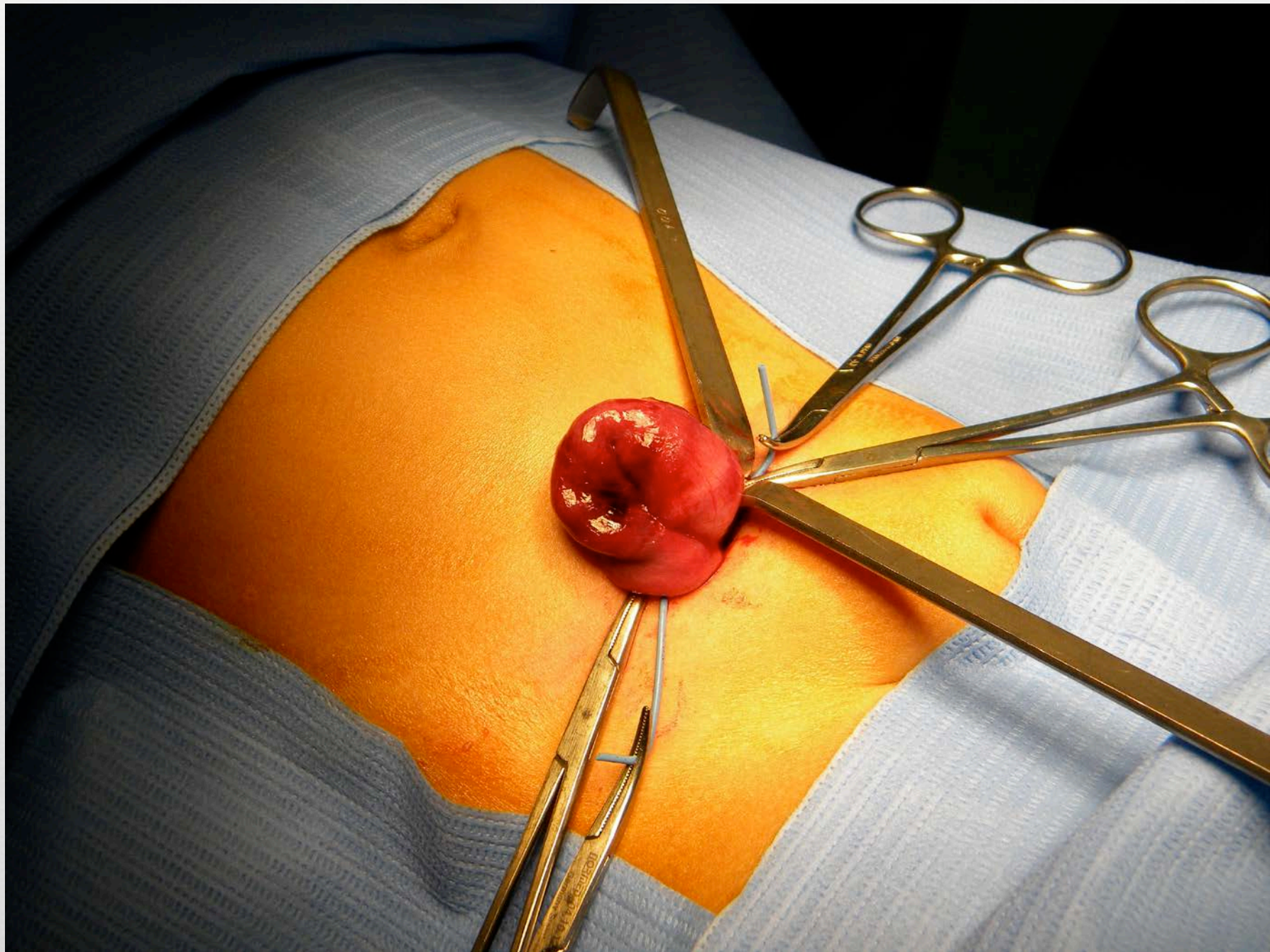


Hernie inguinale



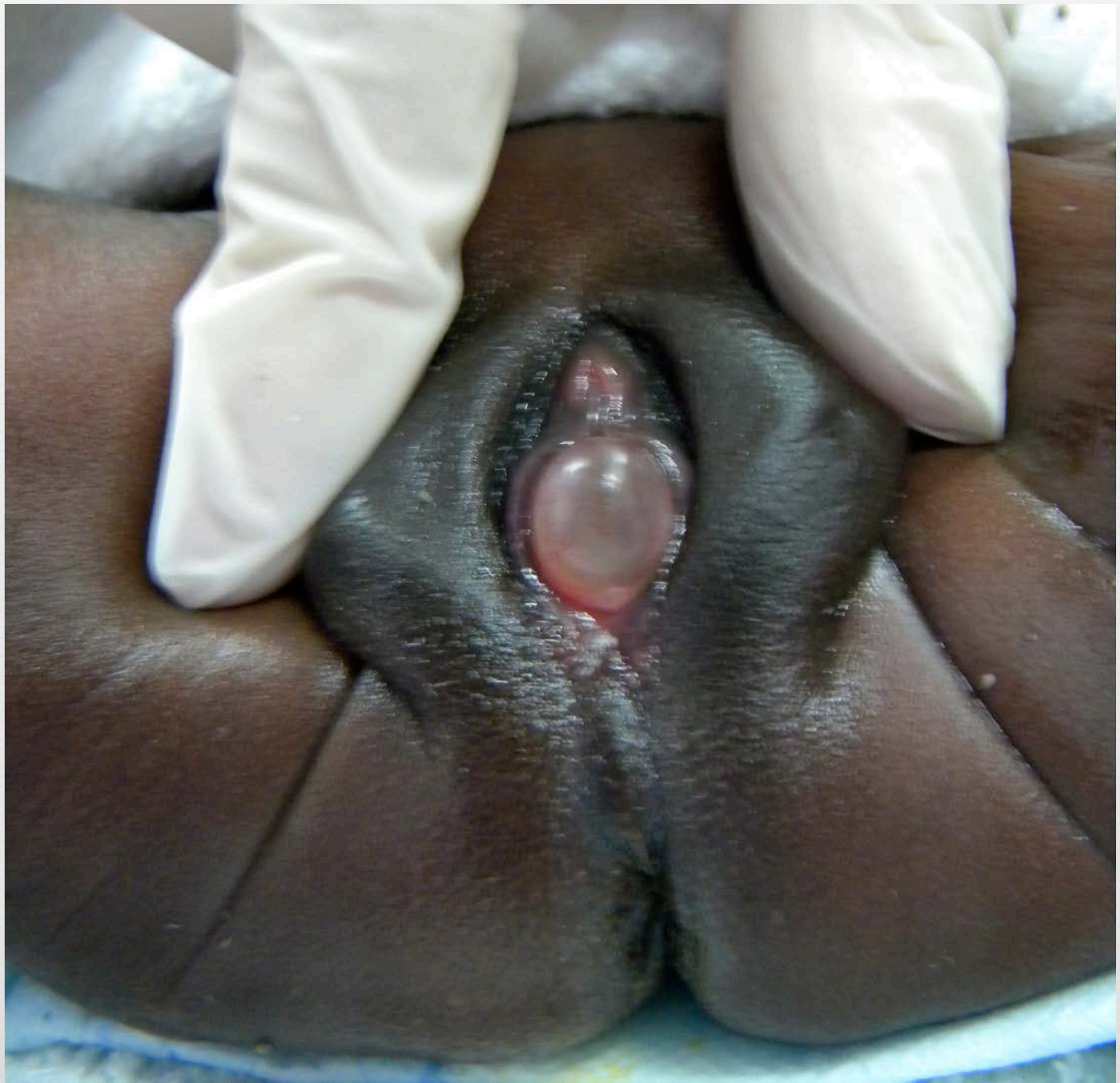- ❧ La hernie inguinale digestive ou épiploïque de la fille se complique exceptionnellement d'un étranglement.
- ❧ Une indication opératoire est néanmoins posée pour éviter les douleurs et la tuméfaction qui est peu esthétique.

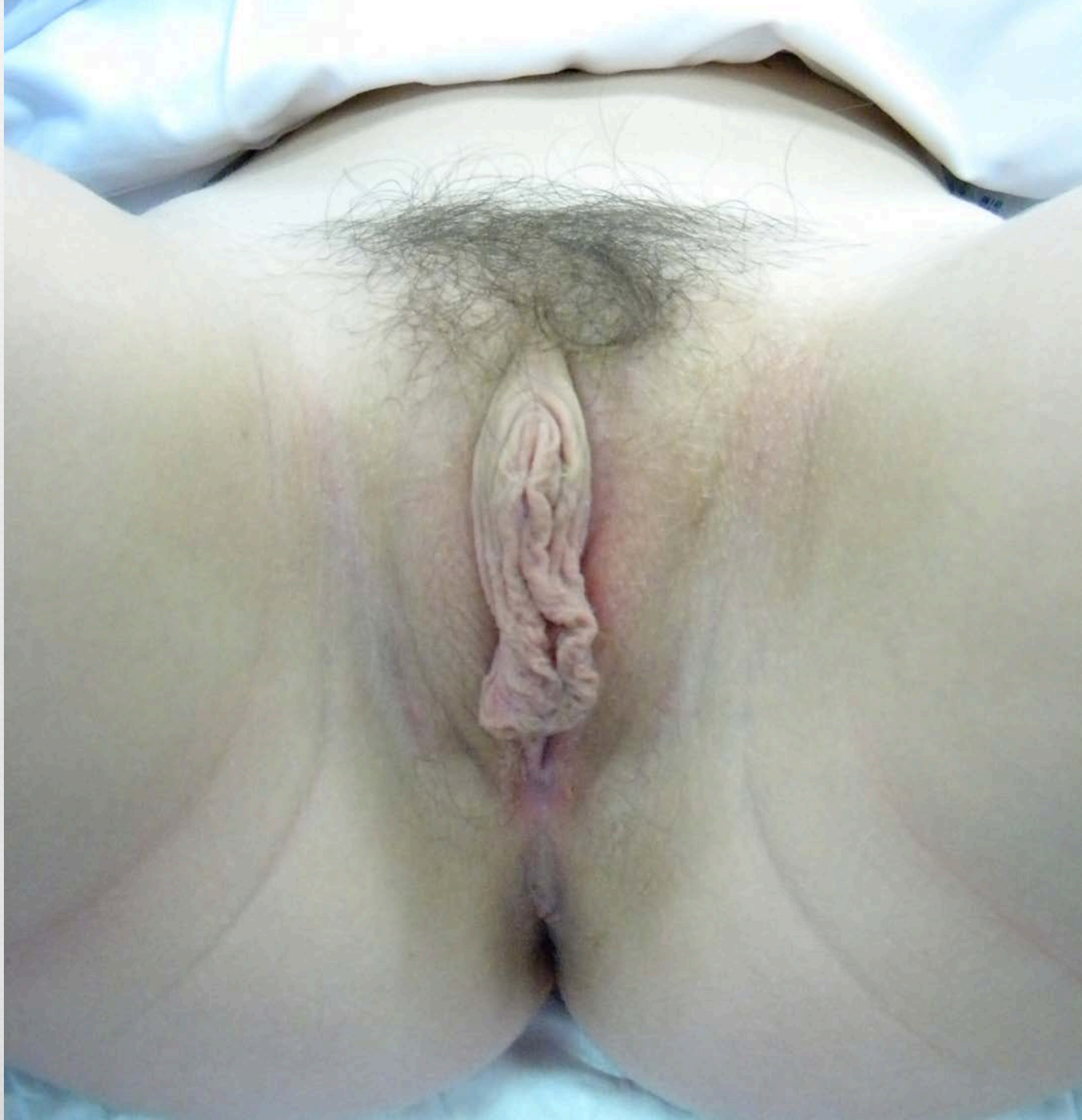


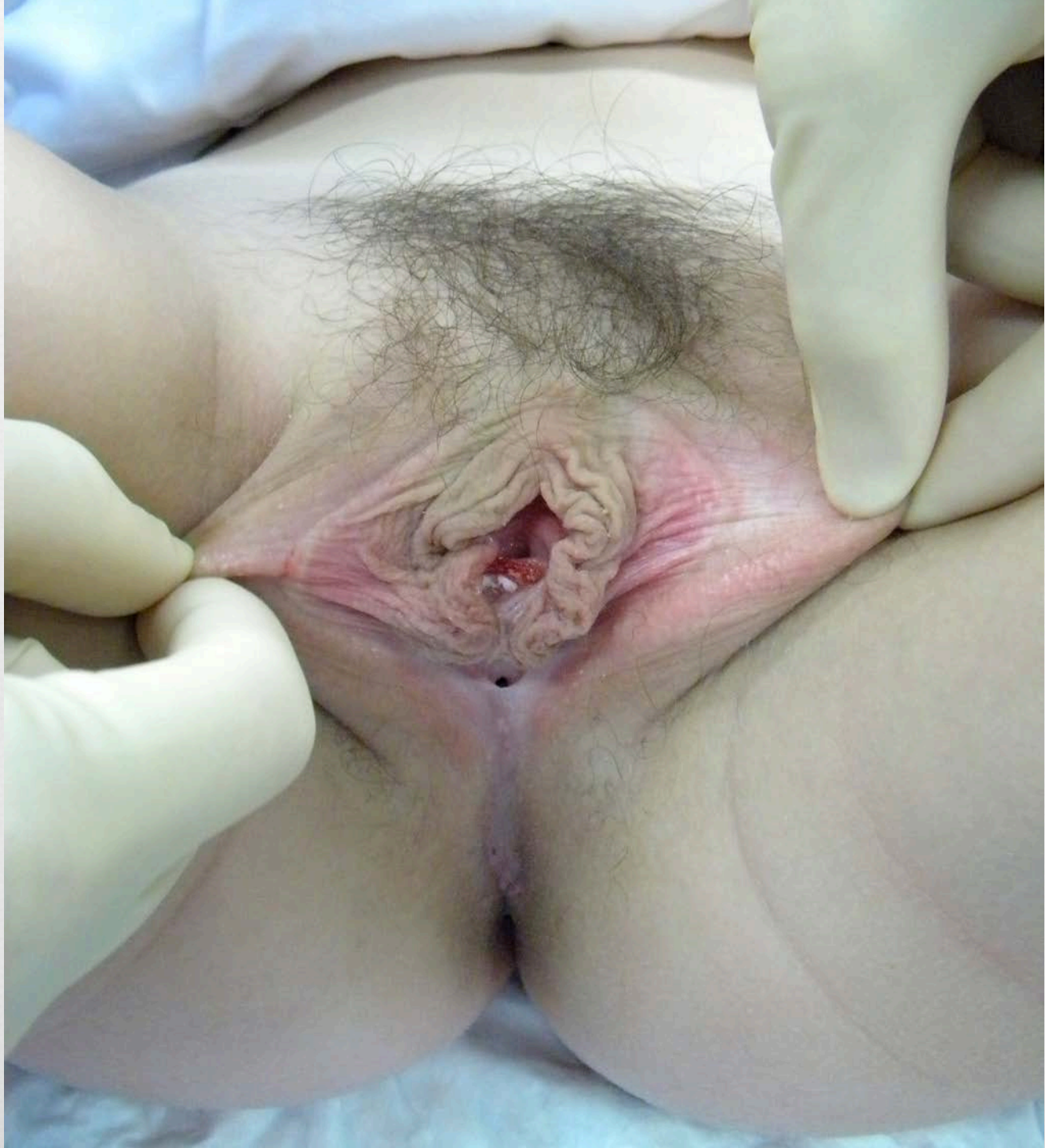
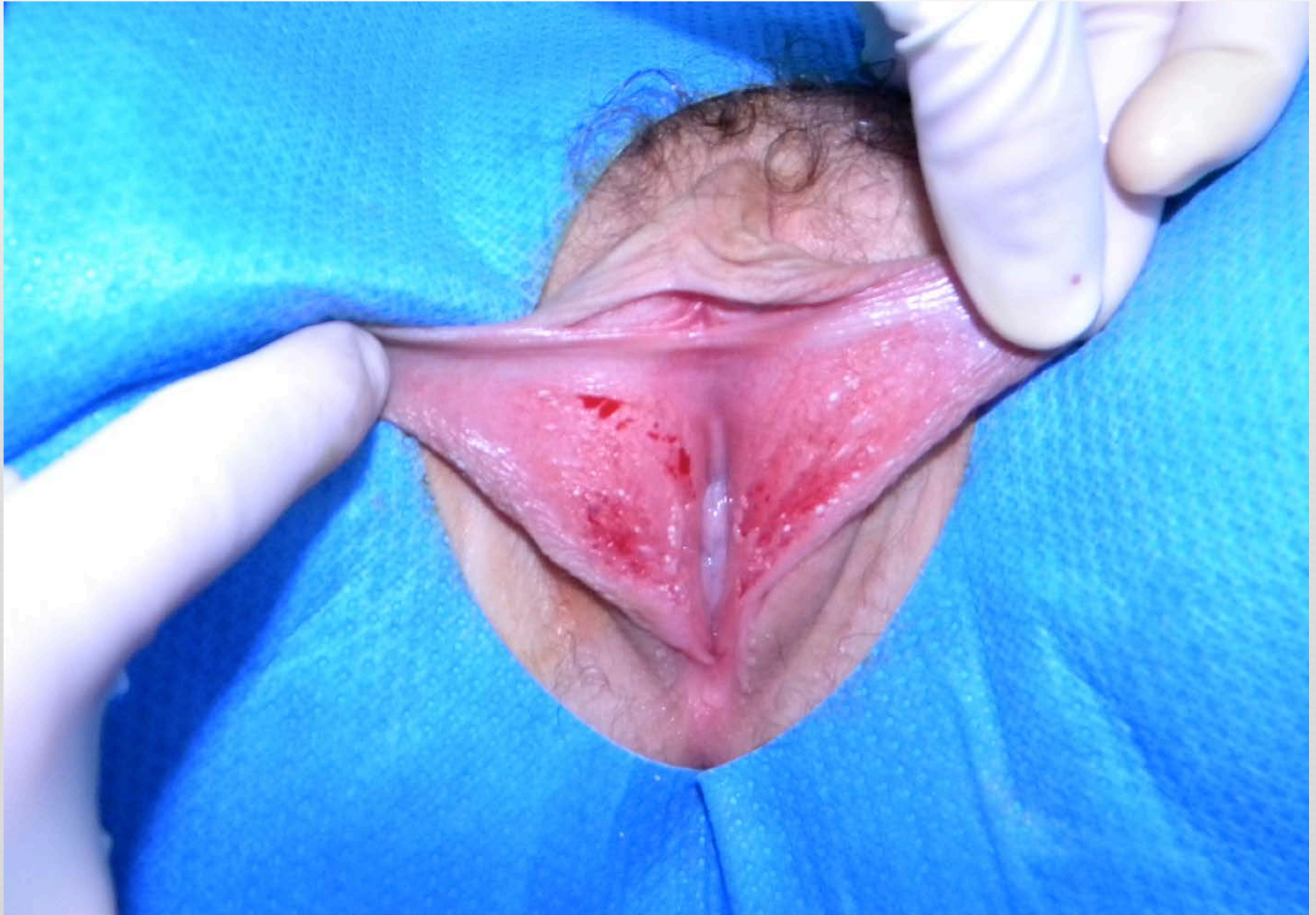Quelques images !

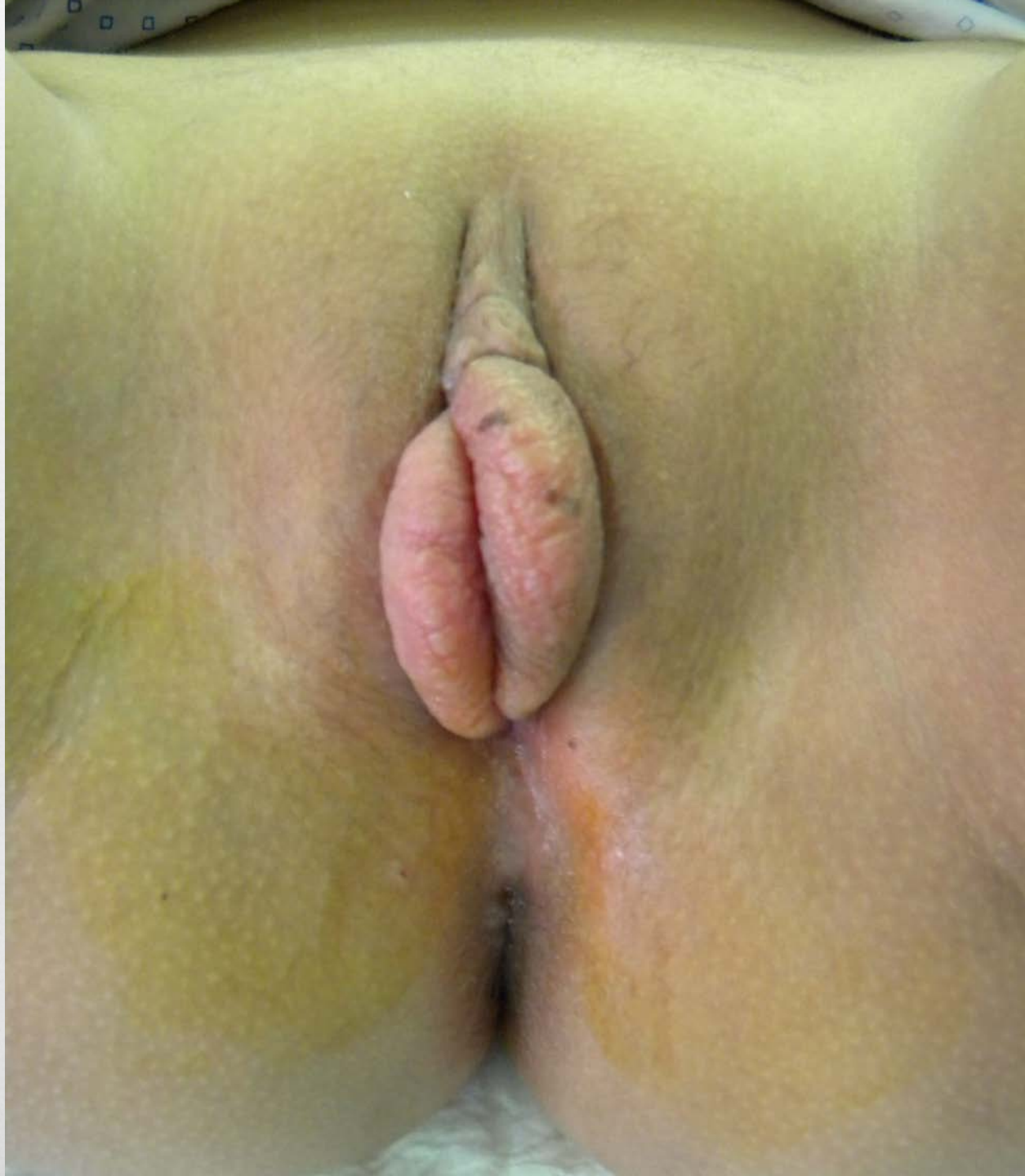


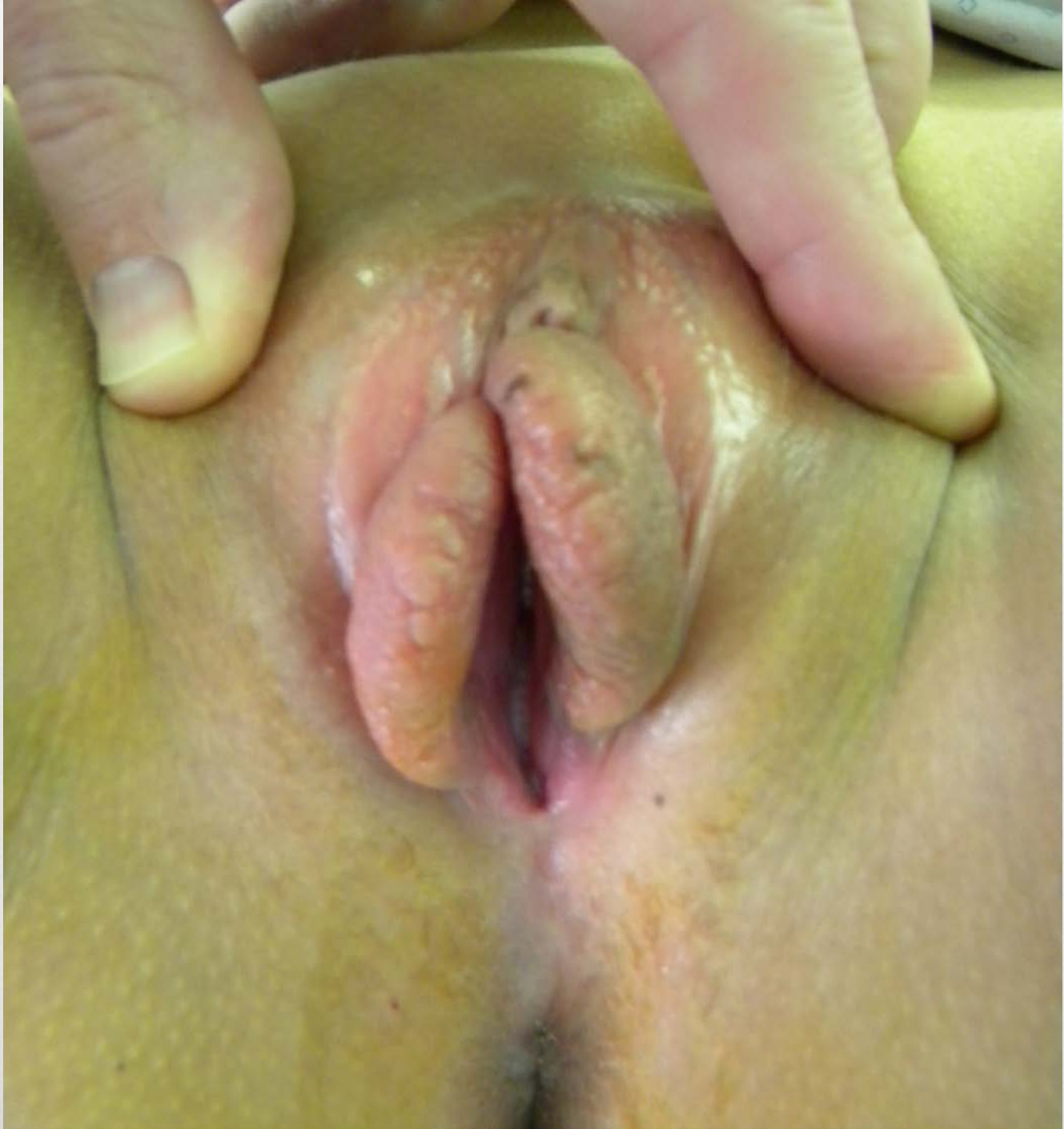


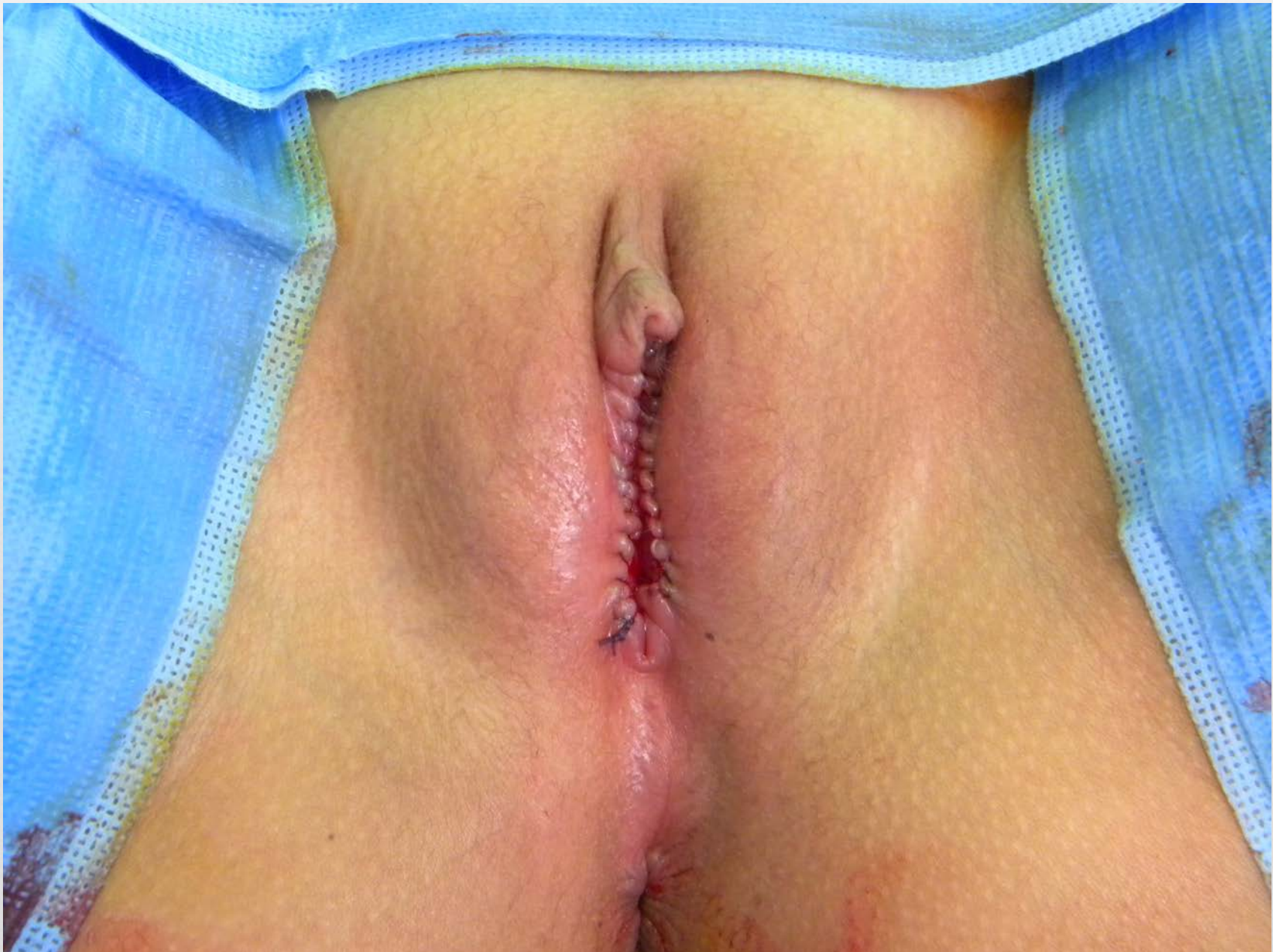










Merci



PATHOLOGIES GYNECOLOGIQUES ET GENITALES DE L'ENFANT ET DE
L'ADOLESCENTE EN URGENCE

Pr Eric DOBREMEZ
Service de Chirurgie Pédiatrique
CHU de Bordeaux